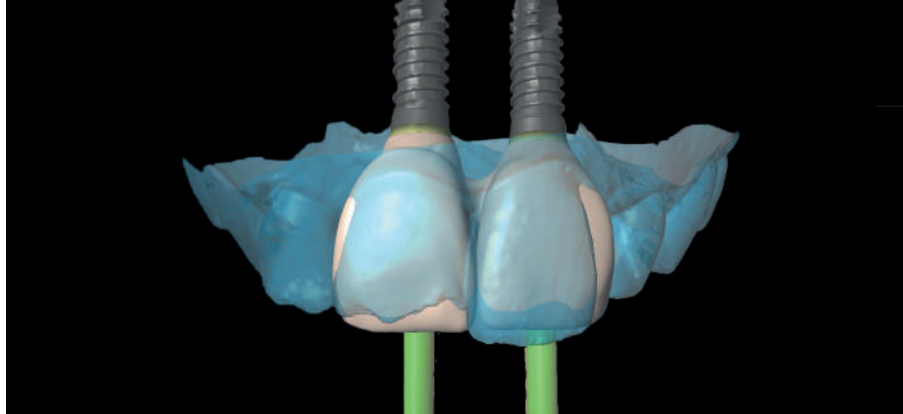

APPORT DE L'EMPREINTE OPTIQUE DANS LE WORKFLOW IMPLANTAIRE

AUTEUR

Mathieu ROUSSET

CES de Biomatériaux
utilisés en art dentaire.

CES d'Odontologie
chirurgicale.

AEU d'Imagerie
maxillo-faciale.

AEU en Parodontologie.
DU de CFAO, Toulouse.

DU Inter européen
d'Implantologie, Corte.

Exercice libéral restreint
à l'implantologie
à Malemort-sur-Corrèze.

Liens d'intérêts

Mathieu Rousset déclare
des liens d'intérêts avec
Carestream Dental
et Swissmeda en tant
qu'expert digital.

L'auteur déclare que le
contenu de cet article
ne présente aucun
conflit d'intérêts.

Référencement bibliographique

Rousset M. Apport de
l'empreinte optique dans
le workflow implantaire.
Clinic 2021;42(398):55-55.

RÉSUMÉ

Le *digital workflow* est un terme omniprésent dans la littérature et les conférences. En implantologie, son adoption est due à la précision et au confort qu'il apporte à chaque étape thérapeutique, de la consultation pré-implantaire à la restauration d'usage, en passant par la planification chirurgicale. Pour le praticien, l'empreinte optique est l'élément central qui favorise la communication auprès des patients comme des correspondants et qui conditionne le succès des traitements de mise en charge immédiate en y apportant une spectaculaire rapidité d'exécution.

Le numérique prend de plus en plus de place dans notre profession. Nous ne cessons d'entendre parler de *digital workflow*, un anglicisme revêtant à lui seul de nombreuses facettes en implantologie. Grâce aux grands progrès des scanners intra-oraux (SIO) ces dernières années en termes de rapidité d'acquisition mais surtout d'exactitude, l'empreinte optique est maintenant un outil adapté à la plupart des traitements implantaires. Passons en revue ses avantages.

CONSULTATION PRÉ-IMPLANTAIRE ET ÉLABORATION DU PLAN DE TRAITEMENT

Après reconstitution de l'anamnèse et examen clinique, des empreintes d'études réalisées à l'aide d'un SIO trouvent tout leur intérêt (*figure 1*). L'empreinte optique apporte en effet bien plus d'informations sur la situation initiale qu'une empreinte physico-chimique. Le modèle sous forme de fichiers STL (Standard Tessellation Language) est obtenu instantanément en occupant un faible espace de stockage avec, de plus, une prise de teinte rendue possible par les nouvelles générations de caméras.

La procédure ne doit, bien sûr, pas se limiter à une seule arcade, dans le but d'enregistrer la dimension verticale d'occlusion d'origine. Son exploitation permettra la réalisation de *wax up*

numériques et de prothèses transitoires. L'imagerie tomographique à l'aide du CBCT complète l'examen en restituant une vue tridimensionnelle des maxillaires du patient (*figure 2*). Elle est exportée sous forme de fichiers au format DICOM (Digital Imaging and Communication in Medicine), utilisables par les logiciels de planification implantaire. Ces derniers corréleront alors le CBCT avec l'empreinte optique, c'est-à-dire les fichiers DICOM du volume avec les fichiers STL de la surface (*figures 3 et 4*).

Le logiciel de planification devient alors un fabuleux outil de communication : le patient visualise les dents, la gencive et l'os en 3 dimensions après seulement quelques minutes de manipulations informatiques. Dans les cas d'édentement simple, il permet de réaliser un *wax up* virtuel et d'établir ainsi en quelques clics la position idéale de la future dent et de l'implant. Le logiciel accompagne le praticien pour expliquer plus simplement l'état antérieur et justifier par exemple une reconstruction osseuse pré ou péri-implantaire ou le choix d'un type de prothèse. La représentation 3D avec les différents éléments permet au patient de mieux comprendre et de se projeter ; elle l'aide donc dans sa prise de décision et dans le choix du traitement.

Enfin, l'empreinte optique peut aussi être associée à un scan facial indiquant au prothésiste dentaire les principaux plans de référence esthétique. Ces

informations sont particulièrement intéressantes lors d'une reconstruction prothétique dans la zone esthétique ou lors d'une réhabilitation globale, où il serait nécessaire de modifier le plan d'occlusion, voire la dimension verticale.

PLANIFICATION IMPLANTAIRE ET CHIRURGIE PROTHÉTIQUEMENT GUIDÉE

La planification permet de déterminer l'axe idéal de chaque implant en fonction des impératifs prothétiques (projet prothétique) et anatomiques (volume osseux et obstacles anatomiques). Elle aboutit à la conception du guide chirurgical qui transpose ces données virtuelles dans le monde réel. Ce guide aide aux ostéotomies et au positionnement précis des implants.

La chirurgie guidée présente de nombreux avantages :

- une intervention moins invasive en respectant l'environnement péri-implantaire ;
- une grande précision des gestes ;
- des résultats prévisibles et reproductibles ;
- un gain de temps opératoire ;
- des suites opératoires moins lourdes.

En assurant un meilleur centrage et le parallélisme des implants, le résultat prothétique s'en trouve amélioré.

Pour planifier la pose d'implants, les fichiers DICOM issus du CBCT vont être alignés avec le fichier STL issu de l'empreinte optique : c'est l'étape du matching. La superposition des fichiers se fait en repérant des points identiques sur l'image radiographique et sur l'empreinte optique de l'arcade : une cuspidé, une zone interdentaire ou des repères radio-opaques. Cette étape est cruciale : une erreur de superposition des fichiers engendrera la création d'un guide chirurgical erroné, un défaut de positionnement des implants et des conséquences tant anatomiques que prothétiques. Les artefacts radiologiques peuvent par ailleurs compliquer cette tâche. Cependant, l'utilisation de machines CBCT récentes permet de les réduire et donc d'améliorer la lisibilité des images. Enfin, certains logiciels de planification automatisent l'étape de matching qu'il conviendra de toujours vérifier.

S'il est facile et rapide pour le praticien de modéliser le projet prothétique, il est toutefois possible de déléguer ce travail au laboratoire de prothèse en transmettant les fichiers d'arcades complètes et en bonne occlusion. Le prothésiste conçoit virtuellement les *wax up* et renvoie au cabinet de nouveaux fichiers à intégrer au logiciel de planification. L'emploi de fichiers numériques simplifie et accélère donc la communication entre le praticien et le prothésiste.

La planification implantaire est fonction du projet prothétique. Le défi actuel n'est en effet plus l'ostéo-intégration des implants mais l'intégration esthétique et fonctionnelle de la prothèse [1]. Une approche essentiellement « osseuse » de la chirurgie implantaire n'est donc plus suffisante. Un projet prothétique préalable à l'intervention est indispensable, que celui-ci soit numérique ou physique [2]. Il peut notamment être la copie des dents naturelles à remplacer si celles-ci étaient en bonne position. La difficulté est d'arriver à concilier les impératifs biologiques inhérents à l'environnement osseux et gingival avec les impératifs prothétiques dictés par les modélisations occlusales, et ce afin d'obtenir la dent prothétique esthétique et fonctionnelle.

C'est également au cours de cette phase de la planification [3] que nous allons objectiver la nécessité de reconstruction osseuse pré ou péri-implantaire et calculer le nombre d'implants nécessaires par rapport aux contraintes biomécaniques. Une bibliothèque virtuelle d'implants offre le choix des fixtures : leur positionnement virtuel tient compte du volume, de la densité et de la qualité osseuse, de la hauteur gingivale, des distances dent-implant et inter-implants, du parallélisme entre les implants, de l'axe et du type de la future prothèse.

C'est à l'issue de cette réflexion qu'un guide chirurgical pourra être modélisé (*figure 5*). Le praticien pourra faire le choix de le concevoir lui-même ou de déléguer cette tâche au prothésiste. Le gabarit ainsi imprimé (*figure 6*) sera soit un guide pour le passage du foret pilote, soit un guide permettant de passer l'ensemble de la séquence de forage jusqu'à la mise en place de l'implant (*figure 7*).

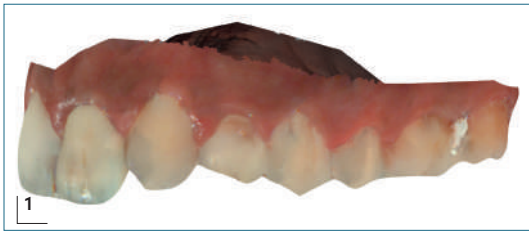

Figure 1 Empreinte d'étude numérique STL.

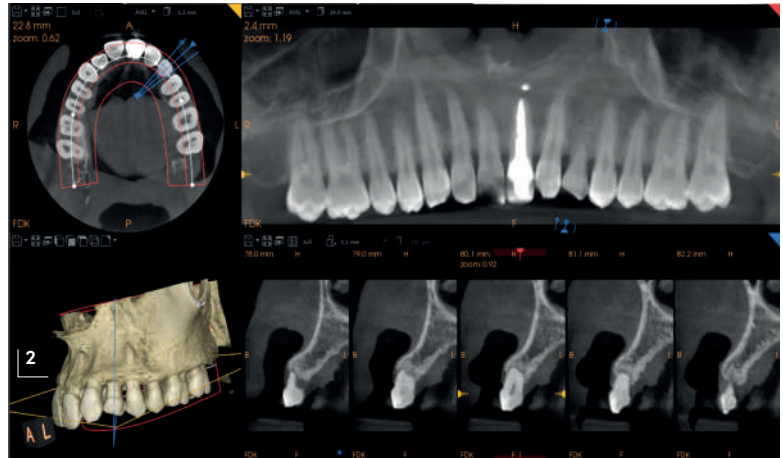
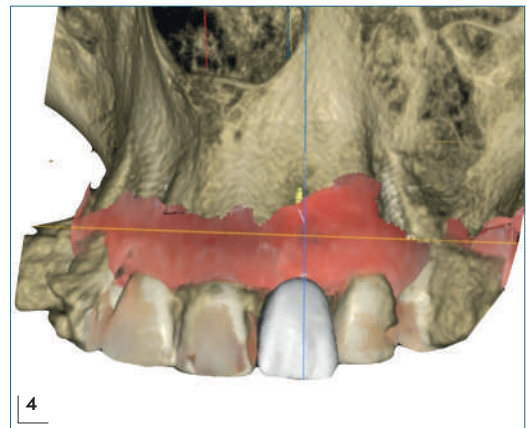
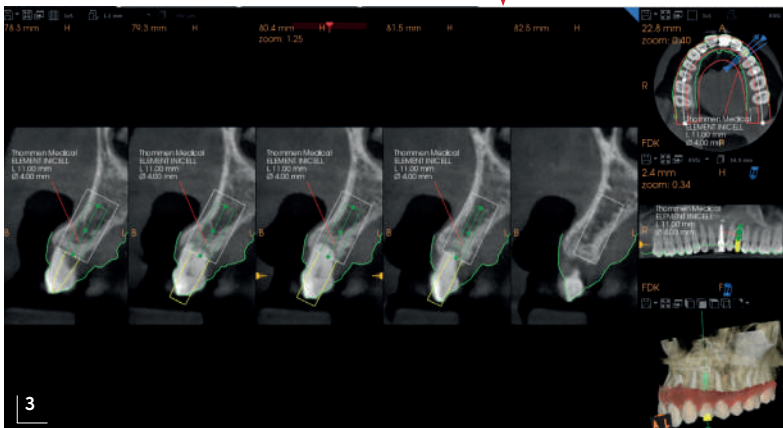


Figure 2 Examen CBCT et production d'un DICOM.



Figures 3 et 4 Matching STL/DICOM et réalisation du wax-up dans le logiciel PDIP (Carestream Dental).

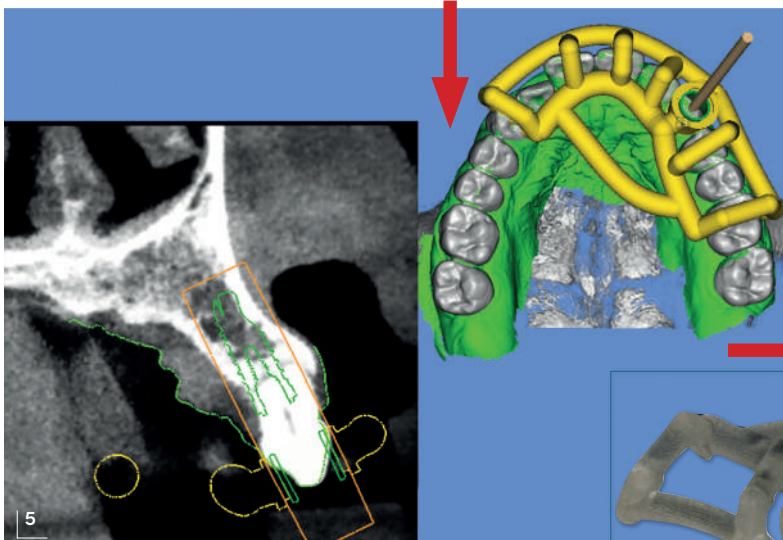


Figure 5 Modélisation du guide chirurgical dans le logiciel SMOP (Swissmeda).



Figure 6 Guide chirurgical imprimé.

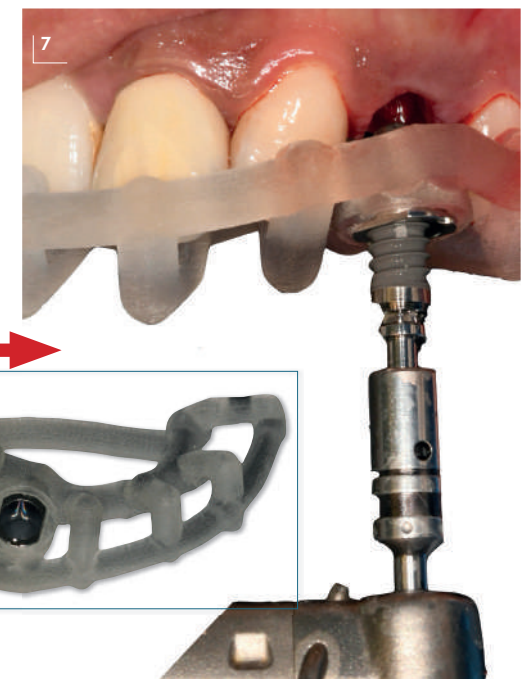


Figure 7 Chirurgie intégralement guidée.

MISE EN ESTHÉTIQUE ET MISE EN CHARGE IMMÉDIATES

Première situation clinique

Un patient est adressé pour la restauration de 11 et 21. Ses dents ont subi un traumatisme 15 ans plus tôt. La 11 a été réimplantée et traitée endodontiquement. Elle présente aujourd'hui une infection avec perte osseuse vestibulaire (*figure 8*). La 21 est mobile et vestibulée avec une perte osseuse palatine. Un traitement implantaire est envisagé, une empreinte optique est réalisée (*figure 9*) ainsi qu'un examen CBCT. La corrélation des 2 fichiers se fait automatiquement dans le logiciel (*figure 10*).

Après extraction virtuelle des dents, le wax up virtuel permet de présenter immédiatement le projet prothétique au patient avec des dents en position plus palatine (*figure 11*). Les implants sont ensuite planifiés, ce qui permet d'objectiver la quantité d'os vestibulaire qu'il sera nécessaire

de régénérer. Ces données sont ensuite exportées vers le logiciel de planification (SMOP, Swissmeda, Suisse) (*figure 12*). Le guide sera modélisé et imprimé [4]. Une chirurgie guidée est effectuée ; la trousse de chirurgie [5] permet d'aller jusqu'à la mise en place de l'implant. Une fois les implants posés (*figure 13*), les empreintes réalisées initialement vont être réutilisées pour la mise en charge immédiate. Pour la réalisation d'une empreinte optique implantaire, nous utilisons des corps de scannage (*scanbodies*) [6] qui sont des transferts numériques (*figure 14*). Ils permettent de transmettre la position de l'implant dans les 3 plans de l'espace au laboratoire de prothèse. La forme, la texture et le matériau utilisé pour leur fabrication ont une grande importance pour obtenir des empreintes fiables et justes. Ils sont vissés sur les implants et la régénération osseuse est réalisée autour de ceux-ci (*figures 15 et 16*). Pour prendre l'empreinte, nous découpons uniquement l'empreinte initiale dans la zone du

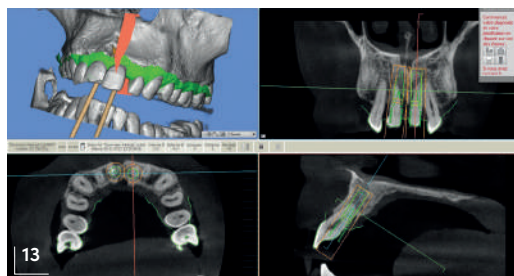
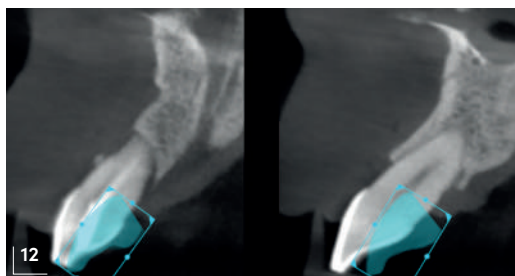
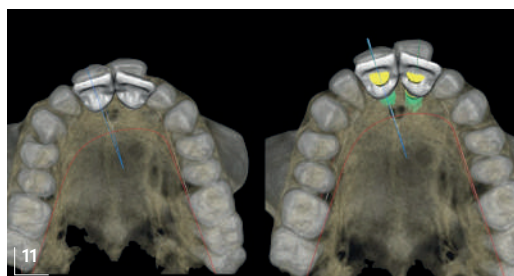
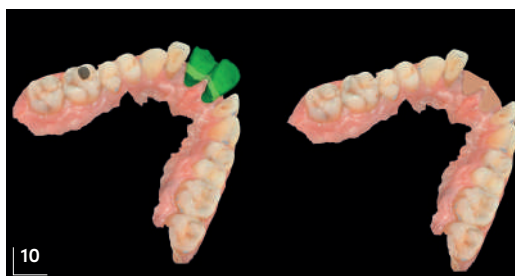
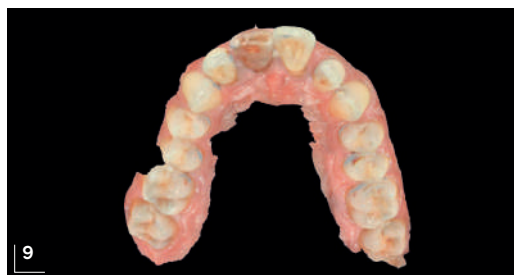
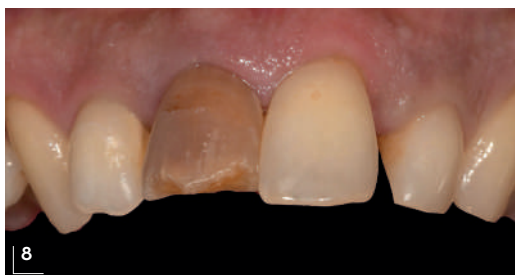Figure 8
Situation initiale.

Figure 9
Empreinte optique.

Figure 10
Suppression virtuelle
des dents.

Figures 11 et 12
Wax-up virtuel.

Figure 13
Planification
implantaire.

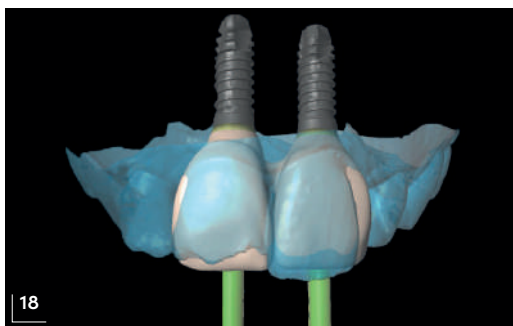
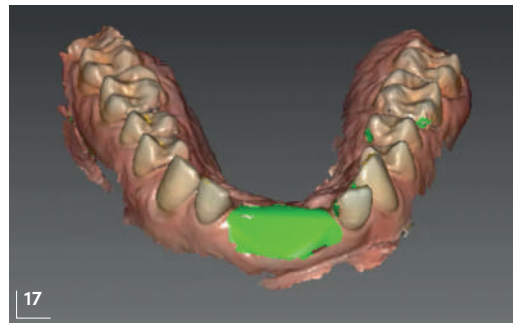
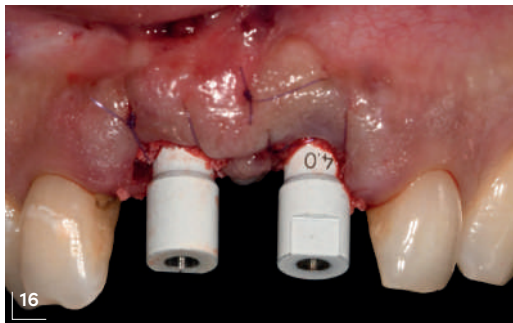
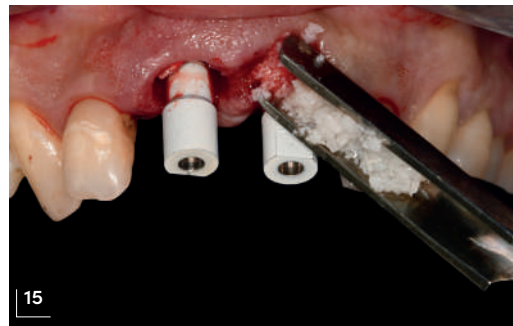
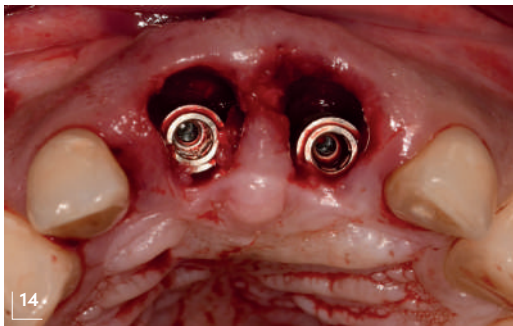


Figure 14 Position des implants en fin de chirurgie.

Figure 15 Régénération osseuse autour des scanbodies.

Figure 16 Situation après ROG.

Figure 17 Découpage de la zone d'intérêt avant empreinte post-opératoire.

Figure 18 Modélisation de la prothèse provisoire.

Figure 19 Prothèse provisoire usinée et collée sur embases titane.

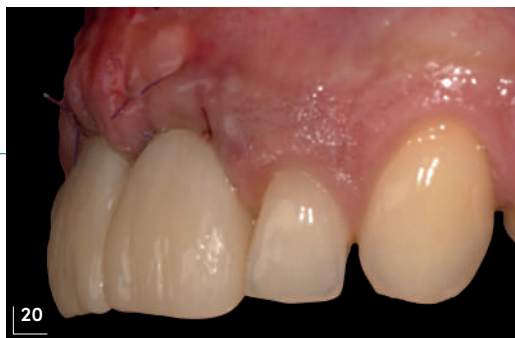scanbody (figure 17). Le temps de l'empreinte en post-chirurgical est donc très court car la zone à numériser est de faible étendue (arcade, antagoniste et occlusion étant déjà enregistrées).

De plus, cette technique présente un avantage en termes d'asepsie : pas d'utilisation de matériau d'empreinte non stérile qui peut fuser sous les sutures et polluer la greffe ou la surface de l'implant. Le scanbody et la tête de la caméra sont stériles.

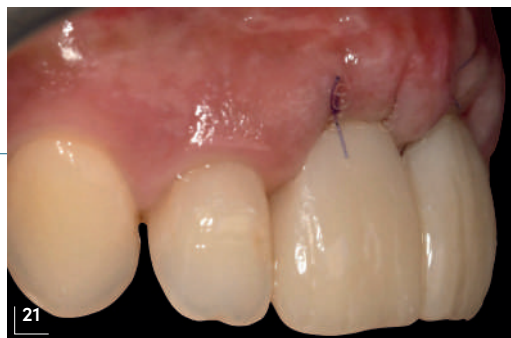Pour le patient, la réalisation de cette empreinte de manière conventionnelle en fin de chirurgie, avec des transferts à ciel ouvert, nécessitant une grande ouverture buccale et un temps de prise de 3 à 5 minutes, aurait pu s'avérer compliquée.

L'empreinte est immédiatement transférée au laboratoire de prothèse qui conçoit et fabrique une restauration provisoire transviscée

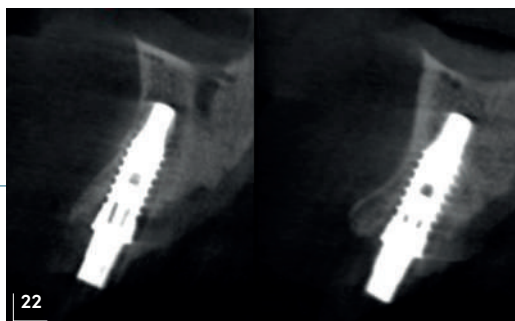
en quelques heures. Les couronnes sont usinées dans des galettes de résine chargées en céramiques HIPC (figures 18 et 19), plus résistantes mécaniquement avec des propriétés esthétiques supérieures à celles des résines traditionnelles. Il n'y a aucun relargage de monomère en bouche, comme on peut en trouver dans des techniques conventionnelles de solidarisation du pilier en per-opératoire avec de la résine ou du composite. Le prothésiste peut modéliser un profil d'émergence idéal qui guidera la cicatrisation des tissus, une procédure qui aurait été compliquée à réaliser en bouche avec du composite. Le pilier est collé, puis un polissage optimal est effectué pour éviter de laisser des surfaces rugueuses sujettes à la rétention de plaque dentaire et à l'origine d'une inflammation nuisible à la cicatrisation. Les couronnes sont transviscées sur les implants le



20



21

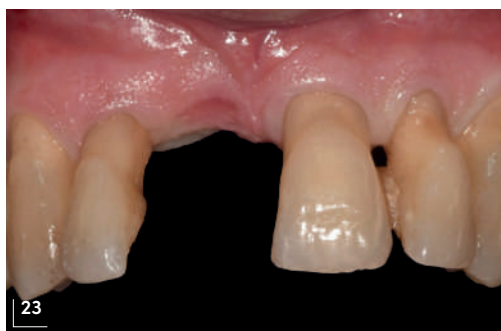

22

Figures 20 et 21
Mise en charge 6 heures
après l'intervention.
Figure 22
Cone beam à 4 mois.

soir de l'intervention (*figures 20 et 21*). Un *cone beam* (*figure 22*) est effectué fortuitement à 4 mois lors du contrôle d'ostéo-intégration car le patient présente une fêlure au niveau de la 16. Celui-ci permet d'objectiver la bonne intégration osseuse et l'adaptation des prothèses provisoires.

- Avantages de la technique :
 - simplicité du *workflow* ;
 - rapidité chirurgicale : 60 minutes entre l'anesthésie et la fin de l'intervention ;
 - meilleur niveau d'asepsie par rapport à une mise en charge immédiate avec empreinte ou solidarisation des piliers provisoires en bouche.
- Inconvénients de la technique :
 - plus de temps de préparation du cas en pré-opératoire ;
 - le patient reste édenté de 6 à 24 heures selon les capacités du laboratoire de prothèse, à moins de pouvoir usiner les pièces au cabinet (*chairside*).

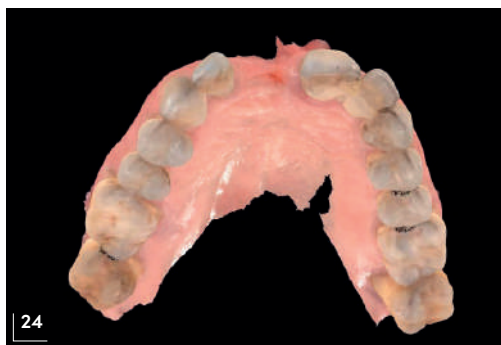

23

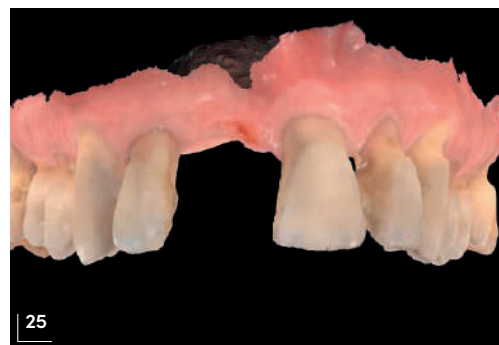Figure 23
Situation initiale.

Deuxième situation clinique

Le patient présente une parodontite traitée. La 11 est absente et remplacée par une attelle collée (*figure 23*). Les 12, 21 et 22 ont un faible capital osseux et sont mobiles, ce qui engendre des décollements réguliers de l'attelle. Son praticien nous l'adresse pour une solution implantaire.



24



25

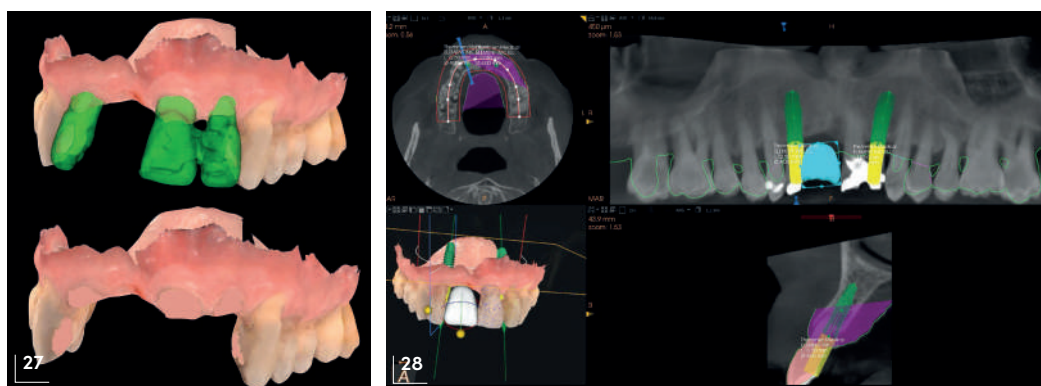
Figures 24 et 25
Empreinte optique
d'étude.

Le protocole initial reste le même : empreinte optique (figures 24 et 25) et CBCT, associés dans ce cas à un scan facial 3D (figure 26).

Les dents 12, 21 et 22 seront extraites et 2 implants positionnés en 12 et 22. Une mise en esthétique instantanée est programmée. La prothèse sera fabriquée avant l'intervention. La planification est réalisée dans le logiciel PDIP (Carestream Dental, États-Unis) (figures 27 et 28). Les dents sont extraites virtuellement, les implants sont positionnés, puis les données sont transférées vers le logiciel de planification (figures 29 et 30).

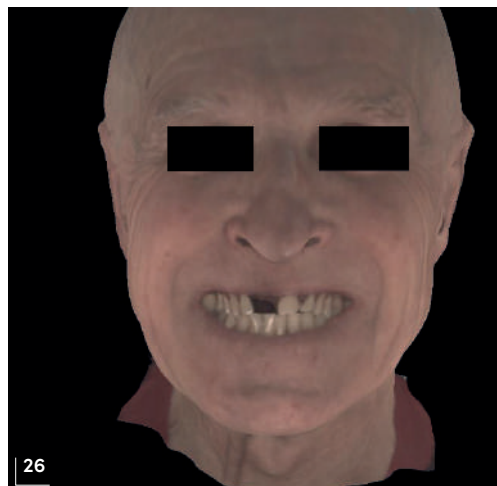

Figure 26
Face scan.



Figures 27 et 28
Extraction virtuelle
des dents,
wax up et planification
implantaire.

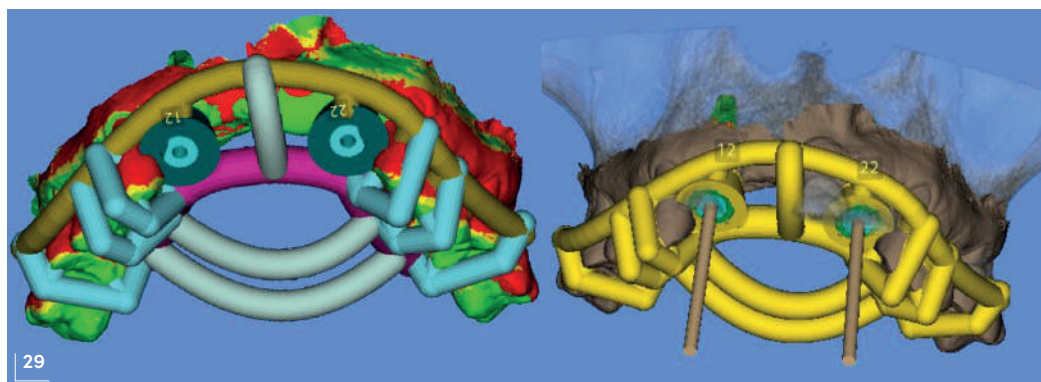


Figure 29
La planification
est exportée vers
SMOP pour la
conception du guide.

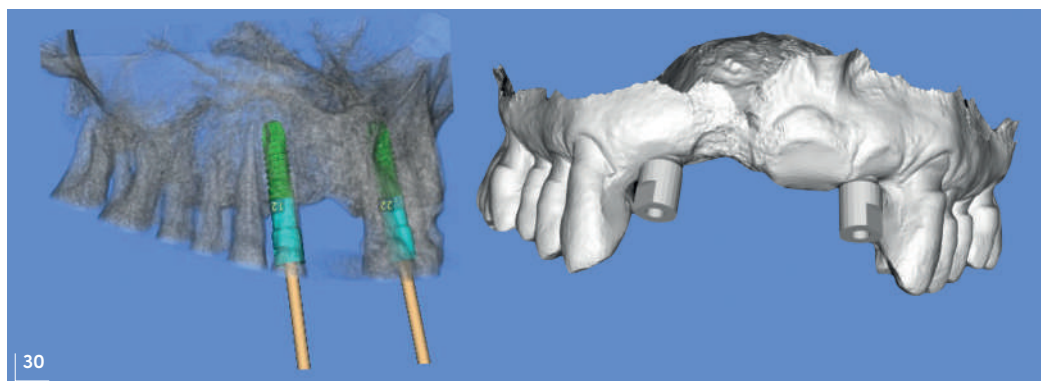


Figure 30 Visualisation
et exportation
des scanbodies
virtuels en STL.

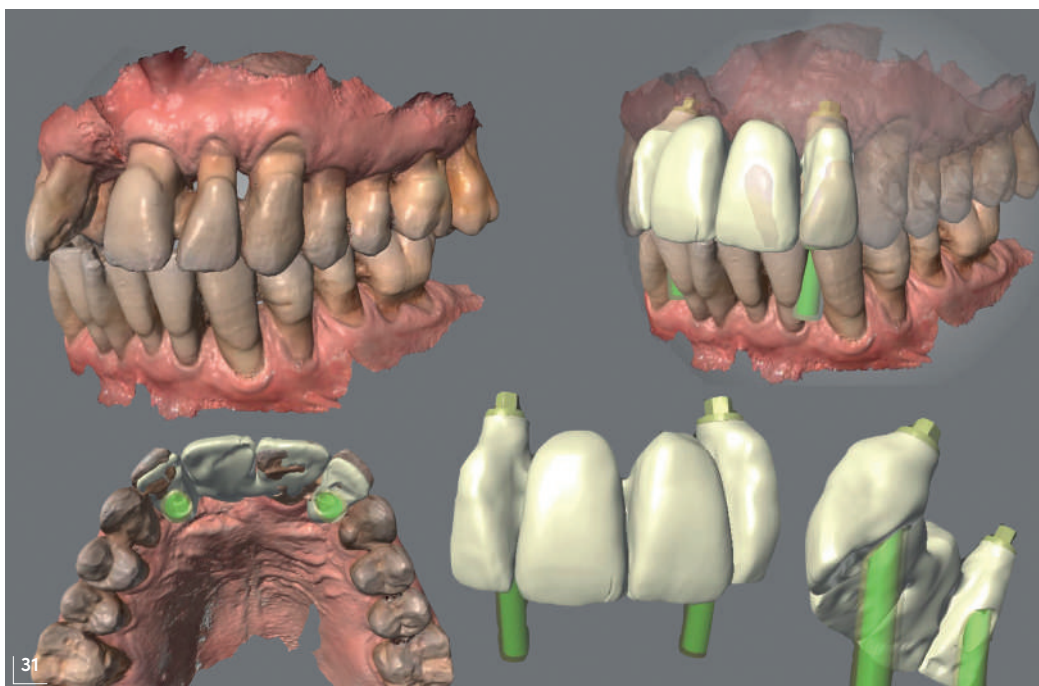
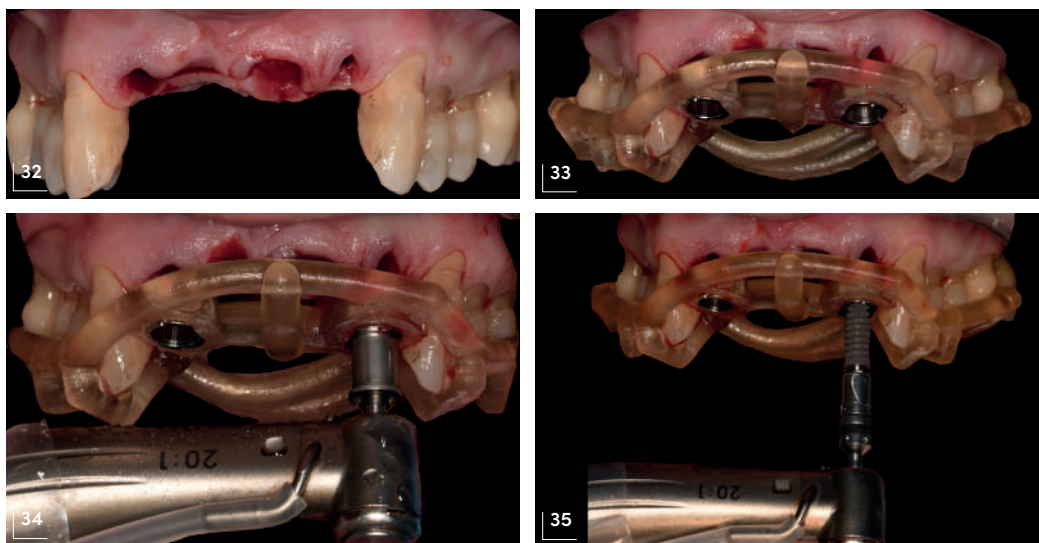


Figure 31
Modélisation de la
prothèse provisoire.



Figures 32 à 35
Implantation post-
extractionnelle
guidée, implants
Inicell (Thommen
Medical, Suisse).

Un nouveau fichier STL est produit avec les *scanbodies* virtuels ; il sera transféré au laboratoire de prothèse avec le fichier STL du guide chirurgical. Un bridge provisoire est modélisé avec le logiciel de laboratoire DWOS (Dentalwings, Canada). Il est issu du *wax up* ayant aidé à la planification implantaire (figure 31). La prothèse est usinée en résine HIPC. La chirurgie est entièrement guidée jusqu'à la pose des implants (figures 32 à 35). Les implants utilisés présentent une surface hydrophile pour optimiser la cicatrisation osseuse péri-implantaire

en améliorant la néo-angiogenèse. La stabilité des implants est contrôlée grâce à la mesure de l'ISQ qui doit être supérieure à 70 dans les cas de mise en charge immédiate. Une régénération osseuse est réalisée en péri-implantaire ainsi qu'au niveau des sites d'extraction pour avoir un maintien du volume gingival au niveau des inters de bridge (figure 36). Une technique de tunnelisation est utilisée pour éviter les décharges (moins de suites post-opératoires et meilleurs résultats esthétiques). La prothèse provisoire est transvissée directement sur

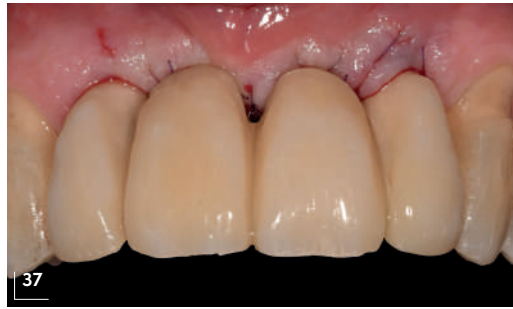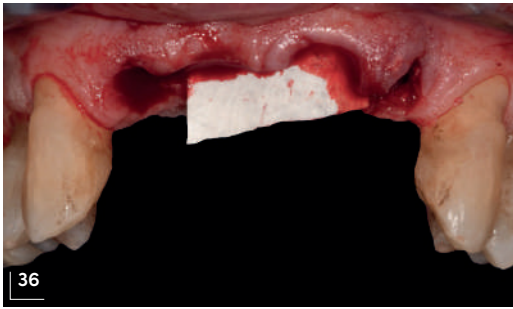


Figure 36
Régénération osseuse guidée.

Figure 37
Pose de la prothèse provisoire à la fin de la chirurgie.

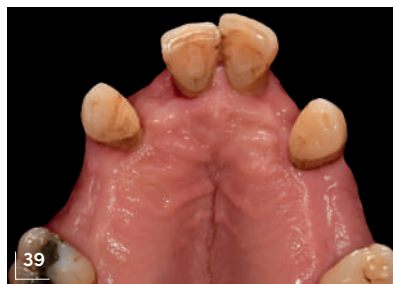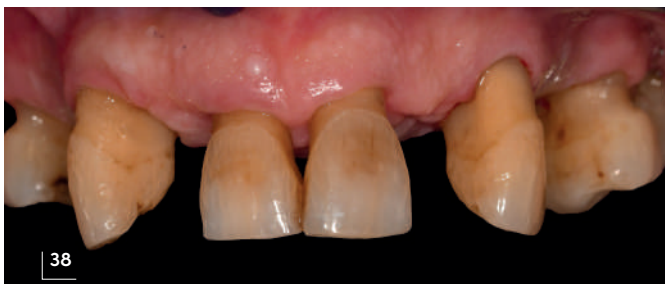les implants *via* des bases en titane avec vis à rattrapage d'axe pour éviter une sortie vestibulaire des puits de vissage. Des points suspendus sont enfin réalisés autour du bridge pour stabiliser les tissus (*figure 37*).

- Avantages de la technique :
 - simplicité du *workflow* ;
 - rapidité chirurgicale : 40 minutes de l'anesthésie à l'obturation des puits de vissage ;
 - le patient ne se retrouve à aucun moment édenté ;
 - meilleur niveau d'asepsie par rapport à une mise en charge immédiate avec empreinte ou solidarisation des piliers provisoires en bouche.
- Inconvénients de la technique :
 - plus de temps de préparation du cas en pré-opératoire ;
 - en cas d'erreur de planification, impossibilité de

mettre en place la prothèse mais il sera toujours facile de prendre une empreinte post-opératoire comme dans la première situation clinique.

Troisième situation clinique

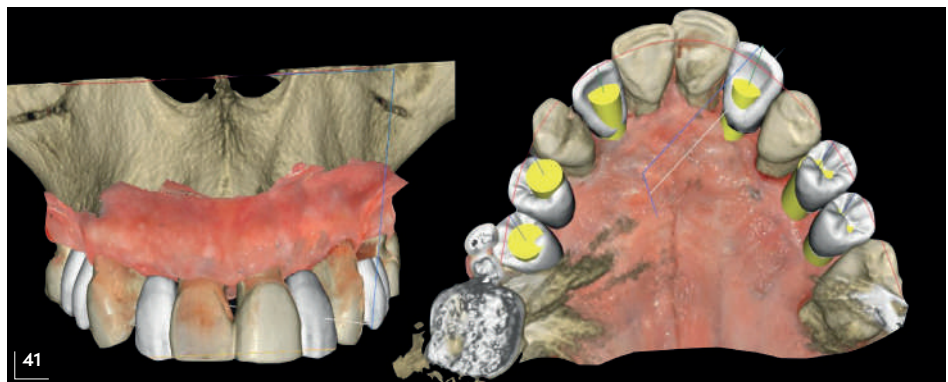
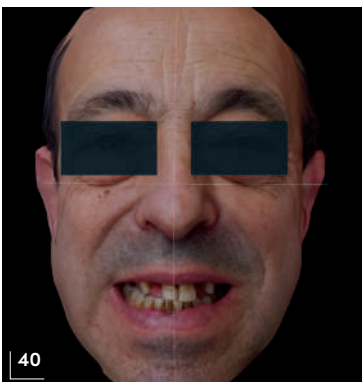Le patient présente une parodontite traitée mais 11, 21, 13 et 23 ont migré (*figures 38 et 39*) et sont mobiles. Ces 4 dents ont un faible volume osseux. Son praticien nous l'adresse pour une solution implantaire. La décision est de poser 6 implants en 15, 14, 12, 22, 24 et 25. Le protocole initial est toujours le même : empreinte optique [7, 8] et CBCT associés à un scan facial 3D (*figure 40*). Une mise en charge immédiate est programmée. La planification est réalisée dans le logiciel PDIP (*figure 41*), puis transférée vers le logiciel de planification SMOP (*figure 42*). Le guide chirurgical à appui dentaire (*figure 43*)



Figures 38 et 39
Situation initiale.

Figure 40
Facescan.

Figure 41
Wax-up et planification implantaire dans PDIP.



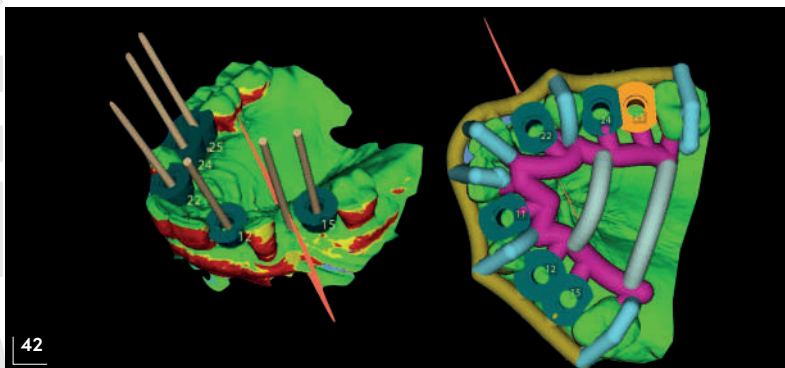


Figure 42
Modélisation du guide
chirurgical dans SMOP.




Figure 43
Guide imprimé
avec douilles.

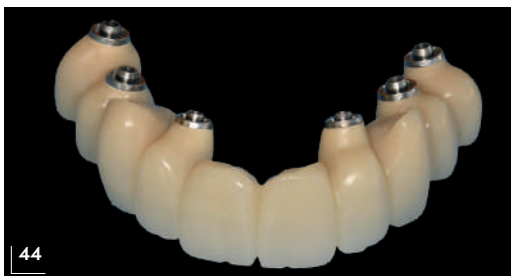

Figure 44
Bridge provisoire en
HIPC et piliers titane.

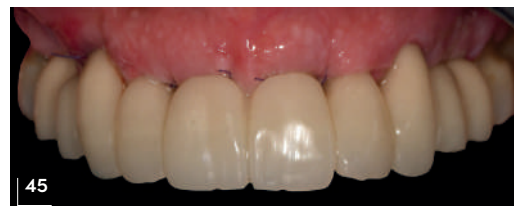

Figure 45
Bridge en place
à 24 heures post-
opératoires.

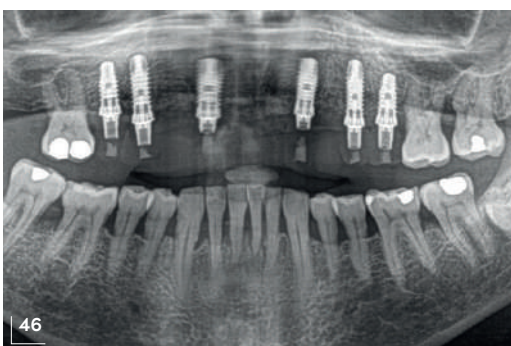


Figure 46
Radio panoramique
de contrôle.

offre une plus grande garantie de positionnement qu'un guide à appui muqueux [9]. Il est utilisé pour poser les 6 implants. Les dents seront extraites au tout dernier moment. Comme précédemment, les *scanbodies* sont mis en place avant la régénération osseuse et l'empreinte

est effectuée. Le laboratoire conçoit une prothèse provisoire en HIPC, transvissée directement sur les implants (figure 44). Le bridge est mis en place 24 heures après la chirurgie (figure 45). Une radiographie panoramique de contrôle permet d'objectiver la bonne adaptation du bridge (figure 46).

CONCLUSION

Les solutions numériques deviennent des aides précieuses en chirurgie implantaire pour assurer un positionnement des implants optimal par rapport au projet prothétique initial. Les IOS offrent un gain de temps et de précision dans la mise en place des différents protocoles. Il ne faut cependant pas se méprendre et penser que ces outils permettent de se passer de connaissances en chirurgie.

BIBLIOGRAPHIE

1. Grunder U, Gracis S, Capelli M. Influence of the 3-D bone to-implant relationship on esthetics. *Int J Periodontics Restorative Dent* 2005;25:113-119.
2. Noharet R, Viennot S. Le projet prothétique en implantologie orale. *Cahiers Prothèse* 2016;173:47-57.
3. Vercruyssen M, Laleman I, Jacobs R, Quirynen M. Computer supported implant planning and guided surgery: a narrative review. *Clin Oral Implants Res* 2015;26(Suppl.1):69-76.
4. Kernen F, Benic GI, Payer M, Schär A, Müller-Gerbl M, Filippi A, Kühl S. Accuracy of three-dimensional printed templates for guided implant placement based on matching

- a surface scan with CBCT. *Clin Implant Dent Relat Res* 2016;18:762-768.
5. Schneider D, Schober F, Grohmann P, Hammerle CH, Jung RE. In vitro evaluation of the tolerance of surgical instruments in templates for computer-assisted guided implantology produced by 3-D printing. *Clin Oral Implants Res* 2015;26:320-325.
6. Mangano F, Lerner H, Margiani B, Solop I, Latuta N, Admakin O. Congruence between meshes and library files of implant scanbodies : an in vitro study comparing five intraoral scanners. *J Clin Med* 2020;9:2174.
7. Mangano FG, Admakin O, Bonacina M,

- Lerner H, Rutkunas V, Mangano C. Trueness of 12 intraoral scanners in the full-arch implant impression: a comparative in vitro study. *BMC Oral Health* 2020;20:263-284.
8. Zarone F, Ruggiero G, Ferrari M, Mangano F, Joda T, Sorrentino R. Accuracy of a chairside intraoral scanner compared with a laboratory scanner for the completely edentulous maxilla : an in vitro 3-dimensional comparative analysis. *J Prosthet Dent* 2020;124:761.e1-761.e7.
9. Mangano FG, Hauschild U, Admakin O. Full in-office guided surgery with open selective tooth-supported templates: a prospective clinical study on 20 patients. *Int J Environ Res Public Health* 2018;15:2361.